Orthopäde 2009
DOI 10.1007/s00132-009-1458-y
© Springer Medizin Verlag 2009

S. Hofmann[1] · P. Lobenhoffer[2] · A. Staubli[3] · R. Van Heerwaarden[4]
[1] Department Endoprothetik, Orthopädische Abteilung, Allgemeines und Orthopädisches LKH Stolzalpe,
[2] Klinik für Unfall- und Wiederherstellungschirugie, Henriettenstiftung, Hannover
[3] Privatklinik Sonnmatt, Luzern
[4] Limb Deformity Reconstruction Unit, Department of Orthopaedics, Sint Maartenskliniek, Woerden

Redaktion
R. Gradinger, München
R. Graf, Stolzalpe
J. Grifka, Bad Abbach

Osteotomien am Kniegelenk bei Monokompartmentarthrose

Zusammenfassung

Entscheidende Faktoren für den Erfolg einer kniegelenknahen Umstellungsosteotomie stellen die grundlegenden Kenntnisse der Biomechanik, die richtige Patientenauswahl, die exakte Planung, die intraoperative Umsetzung mit sicherer Osteosynthese sowie die frühfunktionelle Mobilisation dar. Angestrebtes Ziel sollte eine individuell geplante Entlastung des betroffenen Kniekompartments sein. Zahlreiche unterschiedliche Osteotomieformen und Osteosyntheseverfahren wurden bis heute beschrieben. An der Tibia setzt sich beim Varusknie in den letzten Jahren die medial öffnende gegenüber der klassischen, lateral zuklappenden Korrektur immer mehr als Standardverfahren durch. Am Femur stellen die lateral und medial zuklappenden Osteotomien bei Varus- und Valgusfehlstellungen den Standard dar. Die Langzeitergebnisse der Umstellungsosteotomien sind bis auf wenige Studien mit ausgewählten Patienten schlechter als die unikondylärer Prothesen. Mit neuen biomechanischen Konzepten, entsprechender Planung und modernen Osteosyntheseverfahren können die Umstellungsergebnisse jedoch deutlich verbessert werden. Beim jungen und aktiven älteren Patienten mit Monokompartmentarthrose sind die kniegelenknahen Umstellungsosteotomien daher immer noch das Mittel der Wahl.

Schlüsselwörter

Kniegelenk · Umstellungsosteotomien · Patientenauswahl · Biomechanik · Operationstechniken

Osteotomies of the knee joint in patients with monocompartmental arthritis

Abstract

The basic principles of biomechanics, patient selection, proper planning, safe intraoperative technique with stable osteosynthesis, and early functional rehabilitation are the key factors for successful osteotomies around the knee. An individual unloading of the involved compartment should be the goal of this procedure. Several different osteotomy techniques have been described in the past. On the tibia, the modern open-wedge osteotomies offer significant advantages compared with the classical closed-wedge osteotomies. At the femur, closed-wedge medial and lateral osteotomies for varus and valgus malalignment are still the standard. Except for a few studies with selected patients, the long-term results of osteotomies around the knee are worse compared with the outcomes of unicondylar joint replacements. With the use of new biomechanical concepts together with modern osteosynthesis, osteotomy results can improve significantly. Therefore, osteotomies around the knee remain the gold standard for middle-aged and active elderly patients with monocompartmental arthritis of the knee.

Keywords

Knee joint · Osteotomy · Patient selection · Biomechanics · Surgical technique

CME.springer.de – Zertifizierte Fortbildung für Kliniker und niedergelassene Ärzte
Die CME-Teilnahme an diesem Fortbildungsbeitrag erfolgt online auf CME.springer.de und ist Bestandteil des Individualabonnements dieser Zeitschrift. Abonnenten können somit ohne zusätzliche Kosten teilnehmen.

Unabhängig von einem Zeitschriftenabonnement ermöglichen Ihnen CME.Tickets die Teilnahme an allen CME-Beiträgen auf CME.springer.de. Weitere Informationen zu CME.Tickets finden Sie auf CME.springer.de.

Registrierung/Anmeldung
Haben Sie sich bereits mit Ihrer Abonnementnummer bei CME.springer.de registriert? Dann genügt zur Anmeldung und Teilnahme die Angabe Ihrer persönlichen Zugangsdaten. Zur erstmaligen Registrierung folgen Sie bitte den Hinweisen auf CME.springer.de.

Zertifizierte Qualität
Diese Fortbildungseinheit ist mit 3 CME-Punkten zertifiziert von der Landesärztekammer Hessen und der Nordrheinischen Akademie für Ärztliche Fort- und Weiterbildung und damit auch für andere Ärztekammern anerkennungsfähig.

Als Abonnent von Der Orthopäde oder Der Unfallchirurg können Sie kostenlos alle CME-Beiträge der beiden Zeitschriften nutzen – 24 CME-Beiträge pro Jahr.

Für Fragen und Anmerkungen stehen wir Ihnen jederzeit zur Verfügung:
Springer Medizin Verlag GmbH
Fachzeitschriften Medizin/Psychologie
CME-Helpdesk, Tiergartenstraße 17
69121 Heidelberg
E-Mail: cme@springer.com
CME.springer.de

Die kniegelenknahen Umstellungsosteotomien stellen seit über 30 Jahren einen festen Bestandteil der Gelenk erhaltenden Eingriffe bei der Monokompartmentarthrose am Kniegelenk dar [8, 10, 26, 38, 40]. Wegen nur mäßiger mittel- bis langfristiger Ergebnisse, einer relativ hohen Komplikationsrate und zahlreicher operativer Techniken sind diese Eingriffe jedoch speziell im angloamerikanischen Raum kaum mehr durchgeführt worden. Die sehr guten mittel- bis langfristigen Ergebnisse des Teilgelenkflächenersatzes haben auch bei Patienten mittleren Alters die Umstellungsosteotomien in vielen Ländern beinahe vollständig verdrängt [35]. Durch Berücksichtigung neuerer Erkenntnisse der Biomechanik, eine bessere Patientenauswahl, eine exaktere Planung, den Einsatz standardisierter Operationsmethoden und stabile Osteosynthesen, die eine frühfunktionelle Mobilisation erlauben, wurden in den letzten Jahren viel versprechende kurz- bis mittelfristige klinische Ergebnisse erzielt [4, 9, 21, 30, 45]. Auch die zunehmende Erkenntnis, dass bei knorpel- und bandchirurgischen Eingriffen einer Korrektur der Achsfehlstellung ein wesentlicher Anteil an einem langfristigen Erfolg zukommt, hat das Interesse an diesen Korrekturosteotomien des Kniegelenks wieder neu erweckt [25]. Im vorliegenden Übersichtsartikel sollen die wesentlichen biomechanischen Grundlagen, die Kriterien für die Patientenauswahl, die präoperative Planung, die wichtigsten operativen Techniken sowie die Rehabilitation und klinische Ergebnisse kurz dargestellt werden. Nicht berücksichtigt werden hierbei komplexe dreidimensionale Fehlstellungen nach Traumen, Miss- oder Fehlbildungen sowie Maltorsionssyndrome des Beines. Die Darstellung der teilweise noch kontrovers diskutierten Themenbereiche erfolgt in dieser Arbeit als Konsensus mit einer internationalen Expertengruppe aus der AO Knee Expert Group. Für die speziellen Planungsmethoden, die operativen Techniken, Tipps und Tricks sowie seltene Indikationsstellungen wird auf die entsprechende umfangreichere Spezialliteratur verwiesen [31, 32, 33].

Biomechanische Grundlagen

Grundlegende biomechanische Kenntnisse sind eine Voraussetzung für eine erfolgreiche Umstellungsosteotomie

Neben der richtigen Patientenauswahl, exakten Planung und operativen Technik sind grundlegende biomechanische Kenntnisse eine Voraussetzung für eine erfolgreiche Umstellungsosteotomie [21]. Eine konsequente Umsetzung des seit langem bekannten biomechanischen Wissens für komplexe dreidimensionale Umstellungen an der unteren Extremität auf kniegelenknahe Osteotomien bei der Monokompartmentarthrose [36] ist bis auf wenige Ausnahmen bis heute jedoch nicht wirklich erfolgt. Die Analyse von kniegelenknahen Fehlstellungen lässt sich didaktisch anhand von 5 Parametern darstellen:

1. Frontale Beinachsen
2. Gelenklinie
3. Sagittales Alignment
4. Patellofemorales Gelenk
5. Rotationsfehlstellung

Frontale Beinachsen

Zur Beurteilung der 6 Kriterien der frontalen Beinachsen ist eine spezielle Ganzbeinröntgenuntersuchung unter Belastung notwendig

Zur Beurteilung der im Folgenden aufgeführten 6 Kriterien der frontalen Beinachsen ist eine spezielle Ganzbeinröntgenuntersuchung mit Hüft-, Knie- und Sprunggelenk unter Belastung notwendig [41]. Auch anhand langer Standardröntgenbilder des Kniegelenkes können die mechanischen Achsen nicht beurteilt werden [39, 47].

Ganzbeinachse (Varus/Valgus). Sie wird durch die mechanischen Beinachsen von Femur und Tibia in Graden berechnet.

► **Mikulicz-Linie**

Tragelinie des Beins. Die ► **Mikulicz-Linie** verbindet das Zentrum des Hüftkopfes mit dem des Sprunggelenkes und verläuft normalerweise nicht durch das Zentrum des Kniegelenkes, sondern etwas medial davon (8±7 mm).

Durchtrittspunkt der Tragelinie am Tibiaplateau (%TPB). Er wird in Prozent der Tibiaplateaubreite (%TPB) angegeben (medial 0% und lateral 100%) (◘ **Abb. 1a**). Mit diesem Prozentwert kann der

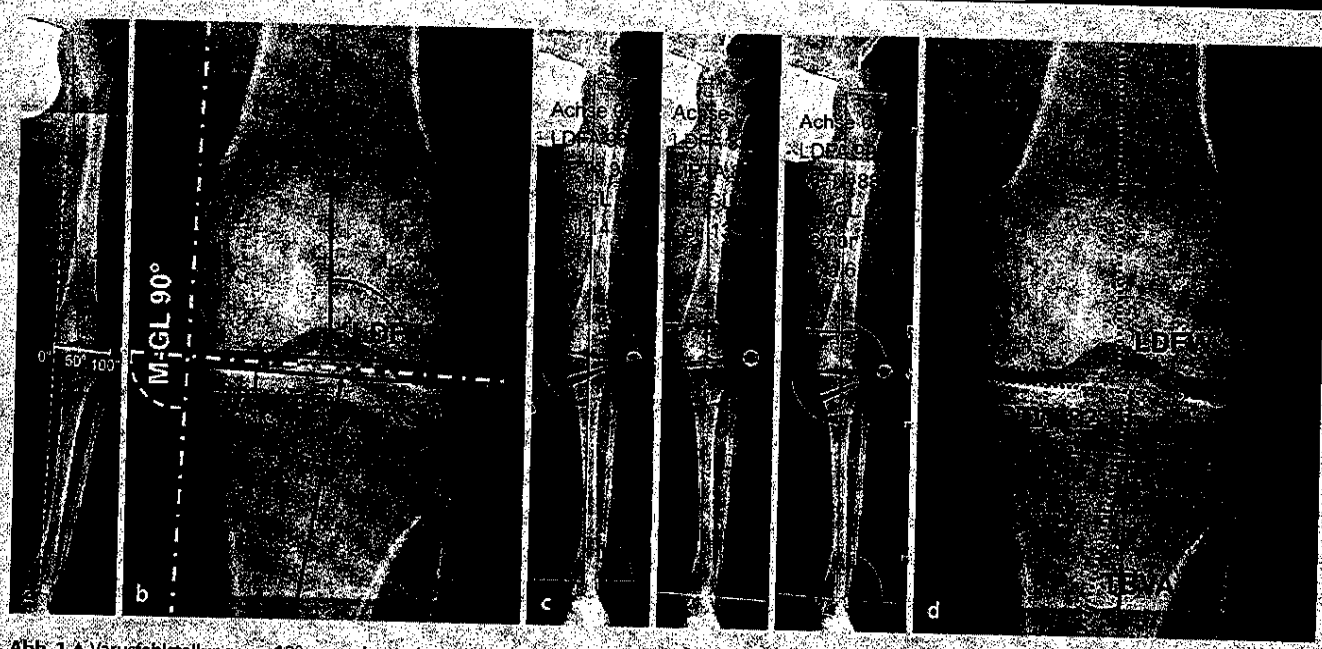

Abb. 1 ▲ Varusfehlstellung von 12°, **a** mechanische Achsen von Femur und Tibia, Ganzbeinachse und Durchtrittspunkt der Tragelinie am Tibiaplateau (%TPB), **b** Bestimmung des Ortes der Deformität (LDFW & MPTW), der Gelenklinie (*M-GL*) und des Kniespaltwinkels (*KSW*), **c** digitale Operationsplanung am Computer (Tibia, Femur und Doppelosteotomie), beachte: unterschiedliche Gelenklinien, **d** Bestimmung des TBVA („tibial bone varus angle") im Vergleich zu MPTW und LDFW; *LDFW* lateraler distaler Femurwinkel, *MPTW* medialer proximaler Tibiawinkel

Tibiaplateaustress in Prozent des gesamten Körpergewichtes für das mediale Tibiaplateau berechnet werden ([24], ◘ **Tab. 1**). Neuere Erkenntnisse mit einem dynamischen 3D-Computermodell bestätigten die bisherigen statischen 2D-Daten für den errechneten Tibiaplateaustress [19].

Lateraler distaler Femurwinkel (LDFW) und medialer proximaler Tibiawinkel (MPTW). Die ► **Kniebasislinien** des Femurs und der Tibia stellen die jeweilige Tangente der beiden distalsten Punkte an den Femurkondylen und der beiden proximalsten Punkte am Tibiaplateau dar (◘ **Abb. 1b**). Normalerweise steht die Kniebasislinie des distalen Femurs in 2° Valgus zur mechanischen Femurachse und bildet den mechanischen lateralen distalen Femurwinkel (mLDFW) von 88° (85–90°).

► **Kniebasislinie**

Im Gegensatz dazu steht die Kniebasislinie der Tibia in 3° Varus zur mechanischen Tibiaachse und bildet den mechanischen medialen proximalen Tibiawinkel (mMPTW) von 87° (85–90°) [36]. In dieser Arbeit wird nur von den mechanischen Winkeln nach Paley [37] gesprochen, weshalb im Folgenden auf die Bezeichnung mechanisch „m" verzichtet wird.

Gelenkspaltweite (GSW). Sie bildet durch die beiden Kniebasislinien von Femur und Tibia einen nach lateral offenen Winkel (1–2°), da der laterale Knorpel an der Tibia etwas dicker ist als medial [36]. Durch Knorpelverlust im medialen/lateralen Kompartment oder durch laterale/mediale Bandinstabilitäten kann der Kniespaltwinkel (KSW) deutlich abweichende Werte annehmen. Bei Varusfehlstellungen und ► **lateralen Bandinstabilitäten** muss der erhöhte KSW unbedingt in die Planung der Korrektur einbezogen werden, da ansonsten eine Überkorrektur in den Valgus erfolgt. Das Gleiche gilt bei Valgusfehlstellungen und medialen Bandinstabilitäten. Eine entsprechende Formel zur Berechnung der GSW-Korrektur in Graden wurde beschrieben [39].

► **Laterale Bandinstabilität**

Gelenklinie

Sie stellt einen weiteren wichtigen Parameter der Frontalebene dar und wird durch eine Linie in der Mitte zwischen den Kniebasislinien an Femur und Tibia gebildet. Somit steht die Gelenklinie beim normalen Kniegelenk zur Mikulicz-Linie in einer 3°-Varusstellung (M-GL 87±3°) (◘ **Abb. 1b**). Dies ist sehr sinnvoll, da die Gelenklinie dann beim Gehen aufgrund der Adduktion in der Standbeinphase parallel zum Boden verläuft.

Beim normalen Kniegelenk steht die Gelenklinie zur Mikulicz-Linie in einer 3°-Varusstellung

Bei kniegelenknahen Umstellungsosteomien nicht am Ort der Deformität kommt es zu einer pathologischen Veränderung der Gelenklinie ► **„Wasserkissenprinzip"**

Eine Analyse der frontalen Beinachsen und der Gelenklinie ist eine Voraussetzung, um den Ort der Deformität (Tibia und/oder Femur) richtig zu erkennen [36]. Wenn die Korrektur nicht am Ort der Deformität erfolgt, kommt es bei kniegelenknahen Umstellungsosteomien zu einer pathologischen Veränderung der Gelenklinie und damit zu einem Gehen auf einer „schiefen Ebene" [4, 22, 44, 47] (◘ **Abb. 2**). Der Knorpel kann zwar Druckkräfte durch das ► **„Wasserkissenprinzip"** sehr gut ausgleichen, stößt jedoch bei Scherkräften sehr schnell an die Grenze seiner Kompensationsmechanismen.

Sagittales Alignment

Zur Beurteilung der sagittalen Achsen am Kniegelenk genügt in den allermeisten Fällen eine kurze streng seitliche Standardröntgenaufnahme. Nur bei extraartikulären Deformitäten sollte auch eine sagittale Ganzbeinröntgenuntersuchung durchgeführt werden [41].

Am Tibiaplateau wird der dorsale Abfall (Slope) beurteilt und beträgt als anatomischer proximaler posteriorer Tibiawinkel aPPTW 81° (77–84°) [36].

Eine Veränderung des Slopes beeinflusst stark das Roll-Gleit-Verhalten und die Kraftverteilung des tibiofemoralen Gelenkes

Da die beiden Tibiaplateaus in der sagittalen Ebene verschieden geformt sind, ist die Ausmessung des knöchernen Slopes am Röntgenbild nicht sehr exakt. Aus neueren biomechanischen Untersuchungen wissen wir jedoch, dass eine Veränderung des Slopes das Roll-Gleit-Verhalten und die Kraftverteilung des tibiofemoralen Gelenkes massiv beeinflusst [2]. Bis auf wenige Ausnahmefälle sollte daher bei einer Umstellungsosteotomie ein physiologischer Slope nicht verändert werden.

Der aPDFW gibt Auskunft über die Flexions-Extensions-Stellung des distalen Femurs zur anatomischen Femurachse

Am Femur beträgt der anatomische posteriore distale Femurwinkel (aPDFW) 83° (79–87°) und gibt Auskunft über die Flexions-Extensions-Stellung des distalen Femurs zur anatomischen Femurachse [36]. Eine Veränderung des aPDFW kann zu Beugekontrakturen oder Genu recurvatum führen.

Eine Beurteilung des aPDFW und aPPTW ist die Voraussetzung, um beurteilen zu können, ob bei einer Beugekontraktur oder Überstreckung im Kniegelenk als Ursache nur eine Weichteilkontraktur- oder -überdehnung oder zusätzlich auch eine knöcherne Deformität oder beides vorliegen [7].

Patellofemorales Gelenk

Auch das patellofemorale Gelenk ist ein wichtiger Entscheidungsfaktor für Umstellungsosteomien [3]. Biomechanisch sind das Patellagleitverhalten in der Trochlea, der Patellaanpressdruck sowie die Kontaktfläche für die Funktion des Patellofemoralgelenkes entscheidend. Für die Analyse eines Patellafehlgleitens sind eine ► **Patellatangentialaufnahme** unter Belastung sowie die Bestimmung der Tibiatuberkel-Trochlea-Groove(TT-TG)-Distanz [11, 41] mit dem CT (Computertomogramm) notwendig. Es ist jedoch wichtig, zu bedenken, dass neben den beschriebenen Ursachen des ► **Patellafehlgleitens** in der frontalen und sagittalen Ebene auch in der transversalen Ebene eine Rotationsfehlstellung des Beines am Femur und/oder der Tibia (Maltorsionssyndrom) eine häufige Ursache für ein Patellafehlgleiten darstellt [49]. Heute lassen sich die Torsionsfehlstellungen des Beines, die TT-TG-Distanz sowie die Lokalisation knöcherner Deformitäten des patellofemoralen Gelenkes auch mit dem MRT (Magnetresonanztomogramm) analysieren.

► **Patellatangentialaufnahme**

► **Patellafehlgleiten**

Mit der Achskorrektur kommt es immer auch zu einer mehr oder weniger ausgeprägten Änderung der TT-TG-Distanz und damit zu Veränderungen in der Biomechanik des Patellofemoralgelenkes [49]. In der sagittalen Ebene ist die ► **Patellahöhe** ein wichtiger Faktor für die Biomechanik des Kniegelenkes [3]. Diesbezüglich sollte berücksichtigt werden, dass es bei einer medial öffnenden Tibiaosteotomie proximal der Tuberositas zu einem relativen Tiefertreten der Patella kommt und eine evtl. schon vorhandene Patella baja dadurch verschlechtert wird. Dieser negative Effekt kann durch eine inverse Osteotomie an der Tuberositas tibiae verhindert werden [16].

► **Patellahöhe**

Rotationsfehlstellung des Beines

► **Maltorsionssyndrom**

Beim klinischen Verdacht auf ein ► **Maltorsionssyndrom** sollte dieses weiter abgeklärt und bei der Planung einer kniegelenknahen Umstellungsosteotomie mit berücksichtigt werden [47, 49]. Dafür sind eine entsprechende CT- oder MRT-Vermessung des gesamten Beines inklusive Hüfte, Knie- und Sprunggelenk erforderlich [41]. Diese Analyse ist besonders bei Patellafehlgleiten wichtig (s. oben).

Abb. 2 ▲ **a** 9° Varusgonarthrose mit Deformität am Femur, normaler Tibia und grenzwertiger Gelenklinie; **b** lateralschließende Femurosteotomie mit langem winkelstabilem System und biplanarer Osteotomie (*roter Pfeil*); *LDFW* lateraler distaler Femurwinkel, *MPTW* medialer proximaler Tibiawinkel, *M-GL* Gelenklinie

Abb. 3 ▲ Fettsupprimierte koronare MRT: KMÖ-Stress im medialen Kompartment

Resümee

Die 5 beschriebenen Parameter sollten in eine Analyse und bei der Planung einer Umstellungsosteotomie mit einbezogen werden. Im vorliegenden Beitrag werden nur einfache kniegelenknahe Deformitäten beschrieben, die meist aufgrund einer Gonarthrose entstanden sind und keine wesentlichen extraartikulären Fehlstellungen aufweisen. Bei diesen Deformitäten liegt das ► **„Center of Rotation Angulation"** (CORA) der Deformität nahe der Gelenklinie. Die Korrekturen können deshalb unter Berücksichtigung der Lokalisation der Deformität an den klassischen Orten der kniegelenknahen Umstellungsosteotomien durchgeführt werden. Ergibt jedoch die Analyse der Achsfehlstellung eine Deformität, die in der Diaphyse liegt, sollte die Korrekturebene auf Höhe der CORA liegen, damit keine klinisch relevanten Translationen entstehen [36]. Des Weiteren müssen bei der Planung von kniegelenknahen Umstellungsosteotomien immer auch Veränderungen am Hüft- und/oder Sprunggelenk mit einbezogen werden.

► **„Center of Rotation Angulation"**

Bei der Planung von kniegelenknahen Umstellungsosteotomien müssen Veränderungen am Hüft- und/oder Sprunggelenk stets mit einbezogen werden

Patientenauswahl und Indikationsstellung

In einer aktuellen longitudinalen Studie über den Spontanverlauf der Gonarthrose bei Patienten über 45 Jahren konnte gezeigt werden, dass die Beinachse bei bereits manifester Gonarthrose einen wesentlichen prognostischen Faktor darstellt [12]. Bei einer Varusachse >3° besteht ein 1,5-mal höheres, bei einer Varusachse >6° ein 2-mal höheres Risiko für eine Progression im Vergleich zu einer normalen Beinachse mit 0–2° Varus. Ähnliches, aber nicht so ausgeprägt, gilt für die Valgusfehlstellung bei Gonarthrose.

Die Beinachse stellt bei bereits manifester Gonarthrose einen wesentlichen prognostischen Faktor für den Spontanverlauf dar

Neben der Achsenfehlstellung ist auch das ► **subchondrale Knochenmarködem** (KMÖ) in der MRT als wichtiger Risikofaktor für eine Progression der Gonarthrose anzusehen ([12], ◘ **Abb. 3**). Die Patienten mit einem medialen KMÖ bei Varusgonarthrose zeigten ein 4,5-mal höheres Risiko für eine Progression als Patienten ohne KMÖ.

► **Subchondrales Knochenmarködem**

Auch das Alter des Patienten ist für den Erfolg einer Umstellungsosteotomie von Bedeutung [1]. Patienten über 60 Jahre sollten ein minimalinvasiver unikondylärer Schlitten oder eine Knietotalendoprothese angeboten werden. Das heißt aber nicht, dass Patienten oberhalb dieser Altersgrenze in Ausnahmefällen (sportliche Aktivität, gute Compliance, gut erhaltenes laterales und retropatellares Kompartment) nicht doch noch mit einer Umstellungsosteotomie versorgt werden können. Umgekehrt kann bei Patienten unterhalb dieser Altersgrenze bei Vorliegen einer ausgeprägten Monokompartmentarthrose mit völlig aufgebrauchtem Gelenkspalt und wenig Anspruch an das Kniegelenk bereits ein minimalinvasiver unikondylärer Schlitten erwogen werden.

Die Auswahl der Patienten für eine kniegelenknahe Umstellungsosteotomie sollte standardisiert erfolgen

Die richtige Auswahl der Patienten mit Achsfehlstellungen, die für eine kniegelenknahe Umstellungsosteotomie geeignet sind, sollte standardisiert erfolgen. Von der International Society of Arthroscopy, Knee Surgery and Orthopedic Sports Medicine (ISAKOS) wurde 2004 eine Konsensuskonferenz über die Behandlungsmöglichkeiten der Osteoarthrose des Kniegelenkes vor der Knieendoprothese veröffentlicht ([42], ◘ **Tab. 2**). Diesen Empfehlungen der Expertengruppe sollte bei der Patientenauswahl gefolgt werden.

► **Präarthrotische Deformität**

Bei einem knorpelchirurgischen Eingriff ist die gleichzeitige Korrektur einer Achsfehlstellung eine wesentliche Voraussetzung für einen längerfristigen Erfolg

Darüber hinaus ist die Identifizierung von zusätzlichen Risikofaktoren bei allen Patienten mit länger bestehenden Kniegelenkschmerzen sinnvoll. Meniskusschäden, Bandinstabilitäten und posttraumatische Knorpelschäden stellen eine ► **präarthrotische Deformität** dar, und eine Umstellungsosteotomie sollte bereits vor dem Auftreten einer ausgeprägten Arthrose als präventive Maßnahme diskutiert werden. Deshalb sollte bei Vorliegen dieser artikulären Pathologien immer auch die mechanische Gesamtbeinachse beurteilt werden [41]. Bei einem knorpelchirurgischen Eingriff ist die gleichzeitige Korrektur einer Achsfehlstellung eine wesentliche Voraussetzung für einen längerfristigen Erfolg [29]. Bezüglich der Bandchirurgie gibt es für diese kombinierte Vorgangsweise zwar bis heute noch nicht ausreichende klinische Daten, ein kombiniertes Vorgehen entspricht jedoch dem biomechanischen Gesamtkonzept [1, 25].

Die Behandlung der Patella bei der Umstellungsosteomie sollte nach biomechanischen und klinischen Kriterien erfolgen

Die kontroverse Diskussion über den Stellenwert des patellofemoralen Gelenkes für die Indikationsstellung einer Umstellungsosteotomie reicht von „überhaupt keine Bedeutung" bis zu „Kontraindikation". Prinzipiell sollte die Behandlung der Patella bei der Umstellungsosteomie nach biomechanischen und klinischen Kriterien erfolgen (s. oben). Eine Kombination aus Umstellungsosteotomie und Eingriff am patellofemoralen Gelenk ist möglich und in ausgewählten Fällen auch sinnvoll. Für weitere Hinweise und die verschiedenen Möglichkeiten der Weichteileingriffe und knöchernen Korrekturen für das patellofemorale Gelenk muss auf die spezielle Literatur verwiesen werden [3, 11].

Insgesamt basiert die Indikationsstellung zu einer Umstellungsosteotomie auf einer Kombination aus morphologischen, funktionellen und bildgebenden Befunden sowie weniger gut fassbaren persönlichen Kriterien des Patienten (Erwartungshaltung, Compliance, berufliche Situation und sportliche Ansprüche). Auch die Dauer der notwendigen Rehabilitation spielt als sozialer Faktor eine Rolle. In einem ausführlichen Aufklärungsgespräch sollte der Patient in der Lage sein, das Behandlungsprinzip und die alternativen Behandlungsmethoden zu verstehen und somit die Entscheidung zur Umstellungsosteotomie aktiv mitbestimmen zu können.

Planung

Basis

► **Ganzbeinröntgenuntersuchung**

Auf der Ganzbeinröntgenaufnahme werden die 6 Kriterien der Frontalebene sowie die Gelenklinie eingezeichnet

Grundlage für die präoperative Planung stellt eine ► **Ganzbeinröntgenuntersuchung** a.-p. im Stehen dar. Dabei ist auf eine standardisierte Aufnahmetechnik zur Vermeidung von Rotationsfehlstellungen zu achten (Patella zentral, 2/3 Fibulaköpfchen sichtbar, Bein durchgestreckt). Ansonsten können eine Außenrotation des Beines eine Varus-, eine Innenrotation eine Valgusfehlstellung vortäuschen [41, 47]. Auf der Ganzbeinröntgenaufnahme werden die oben beschriebenen 6 Kriterien der Frontalebene sowie die Gelenklinie eingezeichnet. Daraus lassen sich die Gesamtbeinachse in Graden, der Ort der Deformität als Abweichung vom Normwert des LDFW und MPTW (◘ **Abb. 1b**) sowie der Tibiaplateaustress in % berechnen (◘ **Tab. 1**). Zusammen mit dem Ort der Deformität (Femur und oder Tibia) gibt die M-Gelenklinie bereits einen guten Hinweis, ob die Korrektur an Femur und/oder Tibia erfolgen sollte. Ein vermehrter Kniespaltwinkel bedeutet entweder einen medialen/lateralen Knorpelschaden und/oder eine Bandinsuffizienz der gegenüber liegenden Seitenbänder.

Am seitlichen Röntgenbild in 90° Flexion kann man den Slope und die Flexions-/Extensionsstellung des Femurs sowie die Position der Patella zum Gelenkspalt (alta oder bacha) beurteilen [41].

► **Varusknie**

Das Korrekturziel sollte prinzipiell die Wiederherstellung normaler anatomischer Verhältnisse sein. Beim ► **Varusknie** kann jedoch die angestrebte Achskorrektur in der Frontalebene von der neutralen Beinachse (0°) bis zur Überkorrektur (6° Valgus) variieren. Die jeweilige Korrektur sollte nicht auf einen bestimmten Punkt oder Bereich festgelegt werden (z. B. 62% der Tibiaplateaubreite oder 30–35% des lateralen Plateaus) [39], sondern vielmehr abhängig von der jeweiligen Begleitpathologie des Kniegelenkes geplant werden ([34], ◘ **Tab. 3**). Da schon beim normalen

Tab. 1 Tibiaplateaustress bei unterschiedlichen Durchtrittspunkten der Tragelinie. (Mod. nach [24])

Varusfehlstellung [°]	Tibiaplateaustress [%]
0	75
5	80
10	90
15	100

Tab. 2 Patientenauswahl. (Mod. nach [42])

Idealer Kandidat	Möglicher Kandidat	Kein Kandidat
Isolierter Schmerz medial/lateral auf Gelenkhöhe	Infekt in der Anamnese	Gonarthrose und Status nach Meniskektomie kontralateral
Alter 40–60 Jahre	Alter <40 Jahre und >60 Jahre	
BMI <30	BMI 30–40	BMI >40
Aktiver Patient, aber kein Lauf- oder Springsport	Wunsch, auch ungünstige Sportarten auszuüben	
Achsfehlstellung <15°	Achsfehlstellung >15° evtl. mit Doppelosteotomie	
Metaphysärer Varus der Tibia und Valgus des Femurs	Metaphysärer Varus des Femurs und Valgus der Tibia	Extraartikuläre Deformität
Voller Bewegungsumfang	Beugekontraktur >15°	Beugekontraktur >25°
Keine patellofemoralen Symptome	Leichte patellofemorale Symptome (Arthrose Grad 2–3)	Patellofemorale Arthrose Grad 4
Arthrose Grad 1–3	Arthrose Grad 4	
Stabiles Gelenk	VKB- oder HKB-Insuffizienz	Mediolaterale Instabilität
Kein Raucher	Raucher	

BMI Body-Mass-Index, HKB hinteres Kreuzband, VKB vorderes Kreuzband

Tab. 3 Korrekturausmaß bei Varusfehlstellungen. (Mod. nach [34])

Fehlstellung	Korrekturausmaß [°]
Posttraumatische Fehlstellung ohne Osteoarthrose	0–2
VKB-Läsion	0–2
HKB-Läsion (und laterale Instabilität)	2–4–(5)
Knorpelchirurgie bei Knorpelschaden	3–5
Osteoarthrose Grad I und II	2–4
Osteoarthrose Grad III und IV	4–6

HKB hinteres Kreuzband, VKB vorderes Kreuzband

Kniegelenk nur 25% des Tibiaplateaustresses durch das laterale Kompartment verlaufen, ist beim ► **Valgusknie** in den allermeisten Fällen eine Korrektur bis zur neutralen 0°-Beinachse ausreichend [22, 47]. Die M-Gelenklinie sollte nach der Umstellungsosteotomie 90±4° betragen, da der Patient ansonsten auf einer schiefen Ebene geht (s. oben). In 10–15% der Patienten ist dies jedoch nicht nur mit einer Osteotomie möglich, da die Pathologie an Femur und Tibia besteht [44]. Bei jüngeren Patienten sollte in diesen Fällen eine ► **Doppelosteotomie** in Erwägung gezogen werden [22], da eine pathologische Gelenklinie das Langzeitergebnis sonst negativ beeinflussen würde [5, 50]. In der Sagittalebene sollte der Slope nur in Ausnahmefällen verändert werden [7]. Bei einem insuffizienten vorderen Kreuzband kann der Slope verringert (dorsal angehoben) und bei einem insuffizienten hinteren Kreuzband erhöht (dorsal abgesenkt) werden [25]. Bei einem präoperativen Streckdefizit und vorderen Impingement durch Osteophyten kann durch eine Notch-Plastik und eine Reduktion des Slopes eine volle Streckbarkeit erreicht werden. Die volle aktive und passive Streckbarkeit ist bei der kniegelenknahen Umstellungsosteotomie ein ganz wesentliches Ziel. Bei diesen Slope-Korrekturen sollte aber die Grenze des Normalen (0–10° Slope) nicht über- oder unterschritten werden. Bei Beugekontrakturen und Hyperextensionen aufgrund eines pathologischen distalen Femurs [aPDFW=83° (79–87°)] sollte die Korrektur jedoch am Femur- und nicht am Tibia-Slope erfolgen.

► **Valgusknie**

► **Doppelosteotomie**

Die volle aktive und passive Streckbarkeit ist bei der kniegelenknahen Umstellungsosteotomie ein ganz wesentliches Ziel

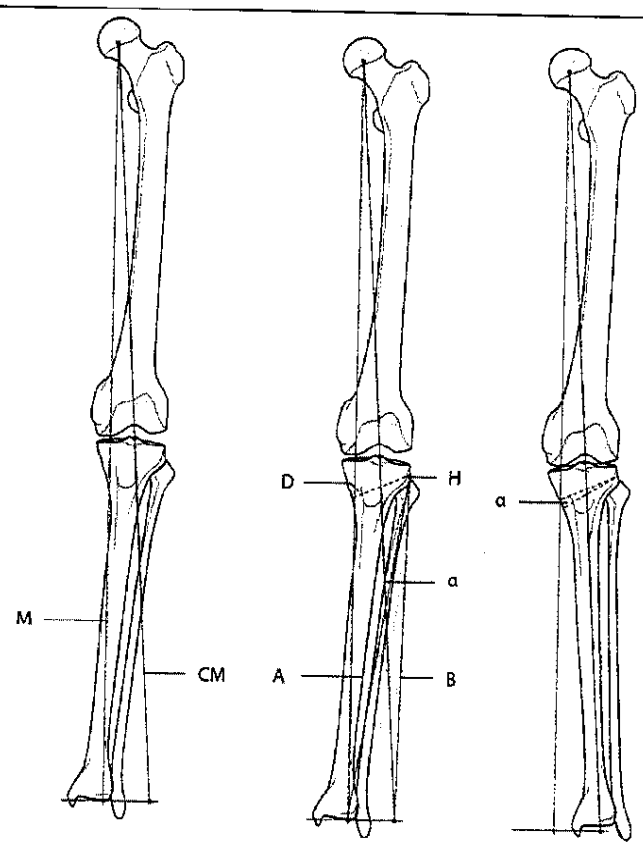

Abb. 4 ◄ Konventionelle Planung nach Miniaci, *α* Korrekturwinkel, *A* 2. Linie, *B* 3. Linie, *CM* korrigierte Mikulicz-Linie, *D* Höhe der Osteotomieebene, *H* Drehpunkt der Osteotomie, *M* Mikulicz-Linie. (Aus [32])

Planung der Achskorrektur

► **Konventionelle Methode**

Die Berechnung der jeweiligen Keilhöhe kann mit unterschiedlichen Methoden erfolgen

► **Planung nach Miniaci**

Sie erfolgt entweder durch eine ► **konventionelle Methode** mit aufwändigem Zeichnen oder computerunterstützt am eindigitalisierten Ganzbeinröntgenbild. Bei der konventionellen Planung werden der Ort der Deformität, die Höhe der geplanten Umstellung sowie die Art der Osteotomien entsprechend den biomechanischen Parametern auf dem Röntgenbild oder einer Abpause der Knochenumrisse eingezeichnet. Die Berechnung der jeweiligen Keilhöhe kann dabei mit unterschiedlichen Methoden erfolgen [39]. Ein mögliches Verfahren stellt die ► **Planung nach Miniaci** dar, bei der mit Hilfe eines Parallelogramms die Keilhöhe ermittelt wird ([39, 47], ◘ **Abb. 4**). Die erste Linie (CM) zieht vom Hüfkopfzentrum durch den Punkt der geplanten Korrektur auf dem Tibiaplateau (%TPB) bis zum Sprunggelenk. Sie stellt den Verlauf der geplanten postoperativen Tragelinie dar. Die zweite Linie (A) verbindet das jeweilige Drehzentrum der geplanten Osteotomie (H) mit dem Zentrum des Sprunggelenkes, die dritte Linie (B) das Drehzentrum der Osteotomie (H) mit dem Endpunkt von der erste Linie (CM) auf Höhe des Sprunggelenkes. Der entsprechende Korrekturwinkel der Osteotomie (α) entspricht dem Winkel zwischen den Linien A und B und muss nun als Parallelogramm auf die Osteotomiehöhe übertragen werden.

Die modernen Programme für den Computer erlauben eine einfache und schnelle Planung der verschiedenen Möglichkeiten am eindigitalisierten Ganzbeinröntgenbild. Die jeweilige Osteotomiehöhe, Lage des Osteotomiespaltes und der Osteotomietyp sind dabei frei wählbar. Die einzelnen Parameter können zudem mehrfach verändert werden. Speziell die Planung von Doppelosteotomien wird dadurch deutlich erleichtert (◘ **Abb. 1c**).

Intraoperative Kontrolle

Für die kniegelenknahen Umstellungsosteotomien ist eine intraoperative Kontrolle des angestrebten Korrekturergebnisses unverzichtbar

Die individuell geplante Achskorrektur von 0–6° Valgus und die M-Gelenklinie von 90°±4° sollten intraoperativ auf ±2° genau erreicht werden. Für die kniegelenknahen Umstellungsosteotomien stellt daher eine entsprechende intraoperative Kontrolle des angestrebten Korrekturergebnisses eine Voraussetzung für die exakte Umsetzung der Planung dar. In Kombination mit einer sicheren Osteosynthese und einer frühfunktionellen Mobilisation spielt die individuelle Achskorrektur für ein gutes Langzeitergebnis eine wesentliche Rolle.



Abb. 5 ◄ Lateral schließende Tibiaosteotomie mit aufsteigender Osteotomieebene und T-Platten-Osteosynthese. (Aus [26])

Abb. 6 ► Medial öffnende Tibiaosteotomie bei Varusfehlstellung an der Tibia mit langem winkelstabilem System ohne Knocheninterponat

Bei der Kontrolle mit der konventionellen Methode wird unter Bildwandler (BW) mit einem Kauterkabel oder Ausrichtestab intraoperativ die Achskorrektur kontrolliert. Durch einen dünnen Bohrdraht, der quer in den Gelenkspalt eingebracht wird, können einerseits die Höhe des Gelenkspaltes markiert und andererseits im BW die M-Gelenklinie mit der projizierten Mikulicz-Linie mit Kauterkabel oder Stab kontrolliert werden. Die Reproduzierbarkeit, die Berücksichtigung von Parallaxenfehlern und die Kontrolle der Beinrotation bereiten jedoch bei dieser Methode Schwierigkeiten. Mit intelligenten Navigationssystemen können diese intraoperativen Kontrolluntersuchungen heutzutage ohne Strahlenbelastung in ausreichender Verlässlichkeit durchgeführt werden [28, 51].

Wichtigste Operationsverfahren

Vor jeder kniegelenknahen Umstellungsosteotomie sollte eine Arthroskopie erfolgen [48]. Damit kann die endgültige Indikation für diesen Eingriff gestellt werden. Eine Überbewertung etwaiger Knorpelschäden im lateralen Kompartment und retropatellar sollte dabei vermieden werden.

Des Weiteren ermöglicht die Arthroskopie eine evtl. notwendige chirurgische ► **Sanierung von Begleitschäden** am Meniskus, Knorpel und Bandapparat sowie die Abtragung von ventralen Osteophyten bei Streckdefizit. Prinzipiell ist eine kombinierte Vorgangsweise von Knorpel- und Bandrekonstruktion mit der Umstellungsosteotomie möglich. Alternativ kann zweizeitig vorgegangen werden, wobei die Achskorrektur immer zuerst durchgeführt werden sollte.

Vor jeder kniegelenknahen Umstellungsosteotomie sollte eine Arthroskopie erfolgen ► **Sanierung von Begleitschäden**

Es gibt prinzipiell 10 Möglichkeiten zur kniegelenknahen Umstellungsosteotomie: Femur oder Tibia medial oder lateral, jeweils aufklappend oder geschlossen, sowie die Pendelosteotomie an der Tibia. Die 10. Möglichkeit ist eine kombinierte Doppelosteotomie an Femur und Tibia [50]. Die Derotationsosteotomien, die hauptsächlich bei Maltorsionssyndromen des Beines und Patellafehlgleiten eingesetzt werden, sind hierbei noch nicht berücksichtigt [49]. In diesem Beitrag können jedoch nur prinzipielle Überlegungen zu den verschiedenen Umstellungsosteotomien vorgestellt werden. Für eine umfangreichere Darstellung der einzelnen Techniken mit Vor- und Nachteilen sowie Tipps und Tricks muss auf die spezielle Literatur verwiesen werden [6, 14, 15, 23, 26, 30, 40, 46].

Es gibt prinzipiell 10 Möglichkeiten der kniegelenknahen Umstellungsosteotomie

An der Tibia sollten nur lateral zu- und medial auf- oder zuklappende Osteotomien erfolgen

▶ **Osteotomieebene**

▶ **Pendelosteotomie**

▶ **Minimale Osteosynthese**

Die medial öffnenden Operationsverfahren an der Tibia haben sich in den letzten Jahren immer mehr als neuer Standard entwickelt

Mit der aufklappenden Osteotomie ist eine Optimierung der medialen ligamentären Strukturen möglich

▶ **Patellatiefstand**

Bei der aufklappenden Osteotomie ist eine winkelstabile Osteosynthese unbedingt empfehlenswert

▶ **Knocheninterponat**

Tibiaosteotomien

An der Tibia sollten nur lateral zu- und medial auf- oder zuklappende Osteotomien erfolgen [6, 15, 23, 26, 30]. Für eine lateral aufklappende Osteotomie gibt es wegen der Peronaeusproblematik nur die seltene Indikation einer lateralen Impressionsfraktur des Tibiaplateaus [33]. Die jeweilige ▶ **Osteo-tomieebene** (parallel zur Gelenkfläche auf- oder absteigend) hängt dabei vom Ort und der Art der Osteotomie und dem verwendeten Osteosyntheseverfahren ab. An der Tibia ist als Alternative auch eine ▶ **Pendelosteotomie** möglich, bei der die Osteotomieebene in einem Halbkreis um die Tuberositas der Tibia lokalisiert ist [18]. Ein weiteres mögliches Verfahren stellt die Kallusdistraktion mit einem Fixateur externe dar [17, 40]. Beide Methoden haben sich jedoch bei der Monokompartmentarthrose nicht als Routineverfahren durchgesetzt.

Bei der am weitaus häufigsten erfolgenden valgisierenden Umstellungsosteotomie an der Tibia ist die lateral schließende Osteotomie heute immer noch das am meisten verwendete Verfahren [26]. Die exakte dreidimensionale Korrektur mit einer zuklappenden Osteotomie ist jedoch sehr anspruchsvoll. Die nach einem solchen Eingriff mögliche iatrogene Deformität an der proximalen Tibia kann durch eine medial aufsteigende Osteotomieebene verhindert werden [6, 15] (◘ **Abb. 5**). Bei korrekter Durchführung einer lateral zuklappenden Osteotomie und Erhalt des medialen Knochenscharniers kann auch eine ▶ **minimale Osteosynthese** zur Stabilisierung verwendet werden. Bei Verlust des medialen Scharniers müssen entweder zusätzlich eine mediale Osteosynthese oder eine Versorgung mit einer winkelstabilen lateralen Osteosynthese durchgeführt werden.

Eine medial zuklappende Osteotomie kommt bei der weniger häufigen Valgusfehlstellung mit Deformität an der Tibia zum Einsatz. Hierbei kann die Korrektur mit einer minimalen Osteosynthese (kleine T-Platte) oder einem winkelstabilen System erfolgen.

Durch die neuen winkelstabilen Implantate und exaktere Operationstechniken haben sich die medial öffnenden Operationsverfahren an der Tibia in den letzten Jahren immer mehr als neuer Standard entwickelt [23, 30] (◘ **Abb. 6**).

Eine Zusammenstellung der wichtigsten Vor- und Nachteile der schließenden vs. öffnenden Tibiaosteotomien ist in ◘ **Tab. 4** zu finden. Technisch ist die aufklappende Osteotomie für eine exakte dreidimensionale Korrektur prinzipiell einfacher durchführbar, da hier nur eine Osteotomie durchgeführt werden muss. Die angestrebte Korrektur kann dann durch Spreizer sehr einfach sowohl in der Frontal- als auch in der Sagittalebene auf 1–2° exakt eingestellt werden. Da die Osteotomie medial innerhalb des medialen Kapsel-Band-Apparates liegt, kann mit der aufklappenden Osteotomie eine Optimierung der medialen ligamentären Strukturen (Lig. mediale superficiale) erfolgen. Bei einer Laxizität wird das Ligament aufgespannt und in allen anderen Fällen durch vollständige subperiostale Weichteilablösung an die neue Rezentrierung und Spannung angepasst. Auch bei ▶ **Patellatiefstand** kann durch eine modifizierte Osteotomie die Tuberositas tibiae am proximalen Fragment verbleiben und damit den Patellatiefstand nicht negativ beeinflussen [16]. Bei der aufklappenden Osteotomie ist jedoch eine winkelstabile Osteosynthese unbedingt empfehlenswert. Die früher verwendeten nichtwinkelstabilen Plattensysteme geben an der Tibia nicht ausreichend Stabilität [9]. Ein ▶ **Knocheninterponat** kann dies kompensieren, geht aber mit einer entsprechenden Entnahmemorbidität und teilweise auch Korrekturverlusten einher. Die Verwendung von künstlichen Knochenersatzstoffen als Alternative zum autologen Knocheninterponat zeigte in dieser Indikation Probleme beim knöchernen Durchbau. Bei den kurzen winkelstabilen Systemen wird nach wie vor ab einer gewissen Keilhöhe ein knöchernes Interponat empfohlen. Mit den langen winkelstabilen Systemen, die aus der Frakturosteosynthese weiterentwickelt wurden, ist ein Knocheninterponat bei der aufklappenden Tibiaosteotomie nicht mehr erforderlich (Ausnahme bei starken Rauchern) [9, 46].

Weitere wesentliche Vorteile dieser modernen winkelstabilen Systeme sind die einfache Handhabung durch ausgereifte Instrumente und die biologische und sichere Osteosynthese ohne weitere Korrekturverluste. Nachteil dieser Systeme ist jedoch der im Vergleich zu anderen Osteosynthesen relativ hohe Preis. Bei den langen winkelstabilen Systemen kann es auch zu Weichteilirritationen im Bereich der medialen Tibiafläche kommen. Die Stabilität der winkelstabilen Systeme wird ansonsten nur durch einen Fixateur externe oder einen intramedullären Kraftträger (Marknagel) erreicht [9]. Ersterer erfordert jedoch eine hohe Compliance des Patienten, Letzterer eine technisch aufwändige temporäre Fixation mit anschließender Marknagelung.

Tab. 4 Vergleich aufklappende vs. zuklappende Osteotomie

Kriterium	Zuklappend	Aufklappend
Anspruchsvolle Technik	2 Osteotomien	Nur eine Osteotomie
Präzisionskorrektur	Schwierig	Einfach
Fibulaosteotomie	Notwendig	Keine
Ablösung der Muskulatur	Tibialisloge	Keine
Nervenschäden	N. peronaeus möglich	Keine
Slope-Änderung	Verminderung möglich	Erhöhung möglich
Bandbalancierung	Keine	Möglich
Patella baja	Sekundär möglich	Primär möglich
Deformierung der proximalen Tibia	Möglich	Keine
Knocheninterponat	Nicht notwendig	Nur Ausnahmefälle

Femurosteotomien

Sie stellen für die meisten Chirurgen eine seltene Indikation dar. Sie erfolgen extraligamentär und erlauben daher keine Weichteilbalancierung. Wegen der anspruchsvollen Technik und der höheren Komplikationsrate werden Femurosteotomien häufig gar nicht in Erwägung gezogen. Trotzdem sollten sie einen fixen Bestandteil der kniegelenknahen Osteotomien darstellen [13, 14, 45]. Bei Valgusfehlstellungen, bei denen sich die Deformität am Femur befindet, sollte eine medial schließende Femurosteotomie durchgeführt werden (◘ **Abb. 7**). Eine medial schließende Tibiaosteotomie würde eine pathologische Verschiebung der Gelenklinie bedeuten (s. oben). Bei den Varusfehlstellungen, bei denen sich die Deformität am Femur befindet, was bei etwa 30% aller Varusfehlstellungen der Fall ist [21], ist eine lateral schließende Femurosteotomie zu empfehlen (◘ **Abb. 2b**), da eine Tibiaosteo-tomie unweigerlich zu einer pathologischen Gelenklinie führen würde (s. oben).

Bei Valgusfehlstellungen aufgrund einer Deformität des Femurs sollte eine medial schließende Femurosteotomie durchgeführt werden

Am Femur sollten medial oder lateral nur geschlossene Osteotomien erfolgen. Nur in Ausnahmefällen, bei Beinlängenproblemen, kann eine aufklappende Osteotomie in dieser Lokalisation sinnvoll sein [22]. Um eine schnellere Knochenheilung zu erreichen, sollte jedoch ein autologes Interponat verwendet werden. Die Osteotomieebene kann bei den schließenden Osteotomien parallel zur Gelenkebene knapp oberhalb des knorpeligen Femurschildes oder nach lateral oder medial absteigend bis auf die Höhe des Epikondylus erfolgen. Prinzipiell sind die absteigenden Osteotomien günstiger, da sie zumindest teilweise in der Metaphyse mit spongiösem Knochen erfolgen und eine größere kortikale Abstützung ermöglichen [45].

Am Femur sollten medial oder lateral nur geschlossene Osteotomien erfolgen

Prinzipiell sind die absteigenden Osteotomien günstiger als die parallelen

Biomechanisch stellen die Osteotomien am Femur eine große Herausforderung dar. Die mechanische Belastungsachse verläuft nicht wie bei der Tibia annähernd parallel zur anatomischen Achse. Dadurch entstehen am Femur enorme Biege- und Scherkräfte. Eine entsprechend stabile Osteosynthese und Kompression der Osteotomieebenen sind daher unabdingbar.

Die klassischen Osteosynthesen mit Winkelplatten sind bei entsprechender Technik stabil, aber sehr anspruchsvoll [45].

Am Femur sind die klassischen Osteosynthesen mit Winkelplatten bei entsprechender Technik stabil, aber sehr anspruchsvoll

Retrograde Marknägel und Fixateur externe haben sich am Femur nicht durchgesetzt.

Mit den neuen langen winkelstabilen Plattensystemen ist am Femur eine sichere Osteosynthese mit relativ einfacher Technik möglich. Dabei sind je nach Einsatzgebiet – medial oder lateral – die entsprechenden Plattensysteme zu verwenden. Diese ► **biplanaren Techniken** mit frontal aufsteigender und posterior absteigender Osteotomieebene stellen eine wesentliche Weiterentwicklung zur sicheren und stabilen Osteosynthese am Femur dar [14] (◘ **Abb. 2b,** ◘ **Abb. 7**).

► **Biplanare Technik**

Die kurzen winkelstabilen Plattensysteme bieten am Femur zu wenig Stabilität und erlauben daher keine frühfunktionelle Behandlung.

Speziell am Femur sind zwei- oder dreidimensionale Korrekturosteotomien sehr anspruchsvoll und erfordern eine entsprechende Planung und ausreichende Erfahrung des Operateurs.

Doppelosteotomien

Um einerseits eine biomechanisch korrekte Achskorrektur erreichen zu können und andererseits die Gelenklinie im Normbereich zu halten, ist es in etwa 10–15% der kniegelenknahen Osteotomien

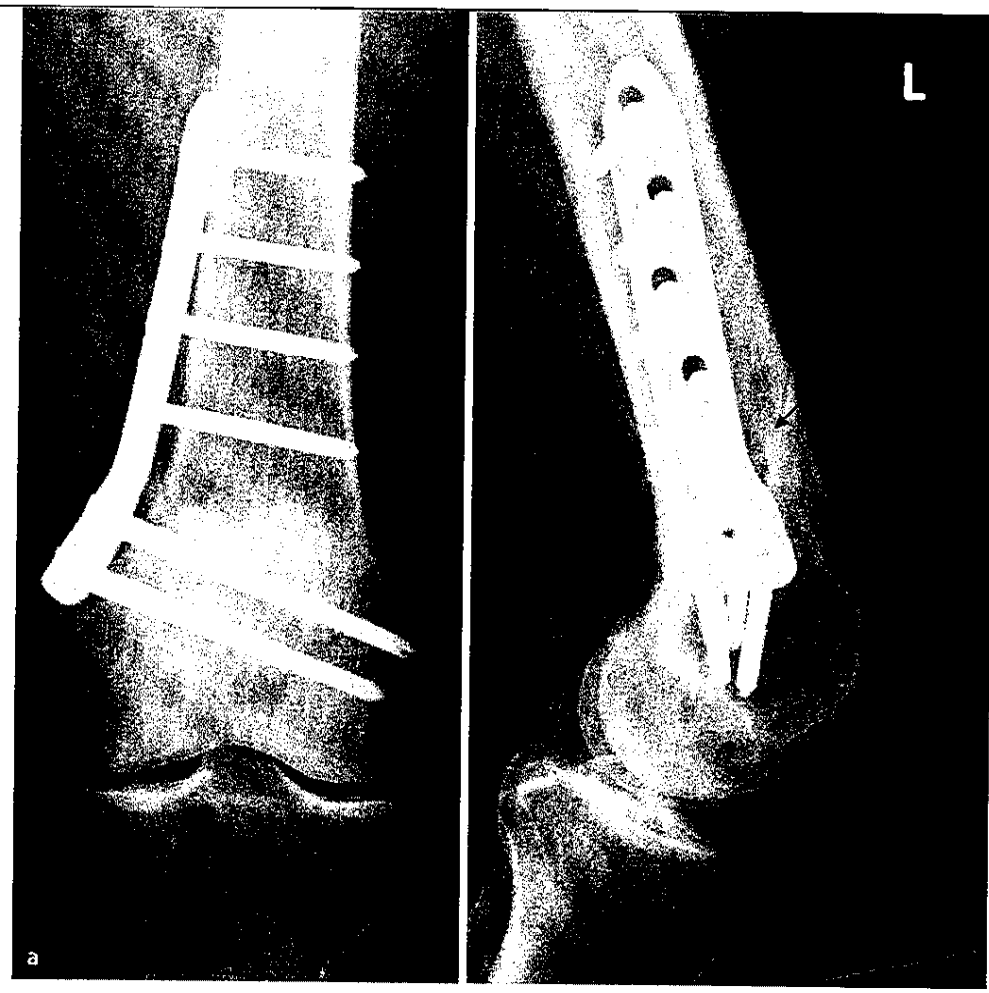

Abb. 7 ▲ Medial schließende Femurosteotomie bei Valgusfehlstellung am Femur mit langem winkelstabilem System und biplanarer Osteotomie (*roter Pfeil*)

► **Anatomische Gelenklinie**

notwendig, eine kombinierte femorale und tibiale Doppelosteotomie durchzuführen [4, 22, 44, 50]. Dabei sollte eine ► **anatomische Gelenklinie** (87±3°) angestrebt werden. Diese aufwändige Technik sollte jedoch dem jüngeren Patienten bis etwa 50 Jahren angeboten werden.

Bei älteren Patienten ist eher eine Einzelosteotomie mit einem Kompromiss bei der Gelenklinie anzustreben [22]. Bei allen Patienten mit geplanten Einzelosteotomien sollte aber immer auch die Veränderung der Gelenklinie beachtet werden. Eine Einzelosteotomie, die nicht am Ort der Deformität durchgeführt wird oder diese nur an einer Seite (Femur oder Tibia) behebt, führt immer zu einer pathologischen Gelenklinie [50] (s. oben).

Rehabilitation

Prinzipiell sollte die Rehabilitation frühfunktionell erfolgen

Prinzipiell sollte die Rehabilitation frühfunktionell erfolgen. Eine längere Ruhigstellung des arthrotischen Gelenkes führt zu einer negativen katabolen Stoffwechselsituation und einer weiteren Verschlechterung des Knorpels. Darüber hinaus kommt es zu einer Muskelatrophie. Die bei der Umstellungsosteotomie veränderte Biomechanik und die dabei notwendigen Adaptationsmechanismen stellen bereits für ein gesundes Gelenk eine Herausforderung dar. Eine zeitliche Verzögerung dieser Anpassungsmechanismen kann beim vorgeschädigten und arthrotischem Gelenk zu dauernden Defiziten führen. Voraussetzung für eine frühfunktionelle Mobilisierung ist eine übungsstabile Osteosynthese.

Voraussetzung für eine frühfunktionelle Mobilisierung ist eine übungsstabile Osteosynthese

Bei knochengesunden Patienten und Nichtrauchern ist bei der schließenden Osteotomie an der Tibia mit einer knöchernen Heilung nach 6–12 Wochen zu rechnen. Bei den öffnenden Osteotomien an der Tibia und den schließenden Osteotomien am Femur verläuft die knöcherne Konsolidierung deutlich langsamer [46].

Bereits unmittelbar postoperativ sollten trotz Teilentlastung täglich ► **physiotherapeutische Übungen** durchgeführt werden. Bei Tibiaosteotomien mit langen winkelstabilen Systemen kann der Patient unmittelbar postoperativ schmerzadaptiert zunehmend voll belasten. Bei den Femurosteotomien sollte nach einer Röntgenkontrolle 6 Wochen postoperativ individuell über die weitere Mobilisierung und Vollbelastung entschieden werden.

► **Physiotherapeutische Übungen**

Tab. 5 Risikofaktoren und Erfolgsparameter

Korrektur am Ort der Deformität
Gelenklinie horizontal 90°±4°
Postoperative frontale Beinachse
Präoperativer Knorpelbefund
Alter zum Zeitpunkt der Operation
Übergewicht >30%

Abhängig von der beruflichen Belastungssituation kann die Arbeit nach frühestens 6–12 Wochen wieder aufgenommen werden. Bei verzögerter knöcherner Heilung kann sich der Arbeitsbeginn jedoch auch deutlich verzögern.

Abhängig von der beruflichen Belastungssituation ist eine Rückkehr an den Arbeitsplatz nach frühestens 6–12 Wochen möglich

Klinische Ergebnisse

Das primäre Ziel einer Schmerzerleichterung und funktionellen Verbesserung wird bei richtiger Patientenauswahl und chirurgischer Technik bei den kniegelenknahen Umstellungsosteotomien in über 90% der Fälle auch erreicht. Das Risiko einer perioperativen Komplikation oder einer Unter- oder Überkorrektur streut jedoch in der Literatur von 5–20% [20, 27]. Die Langzeitergebnisse nach Umstellungsosteotomien zeigen eine große Variabilität. In einer Metaanalyse von insgesamt 24 Publikationen mit 2255 Fällen [8] konnten durchschnittliche Überlebensraten (Einbau einer Knietotalendoprothese als Endpunkt) von 73% (50–90%) nach 5 Jahren und 52% (17–70%) nach 10 Jahren berechnet werden. In einem Subkollektiv von 12 Studien mit 1016 Patienten [8] lagen nach 10 Jahren die sehr guten und guten Ergebnisse bei nur noch 58% der Patienten. Einzelne Berichte mit ausgewählten Patienten (jünger als 50 Jahre und wenig Arthrose) erbrachten nach 10 Jahren deutlich bessere Überlebensraten mit über 90% [4, 8]. Die klinischen und funktionellen Ergebnisse sind jedoch in den meisten Studien deutlich schlechter als nach unikondylären Knieprothesen [35]. In einer noch nicht veröffentlichen Multicenter Studie der AO mit insgesamt 369 Patienten mit öffnender Tibiaosteotomie nach durchschnittlich 3,5 Jahren (2–4,8 Jahren) Nachbeobachtung zeigten sich ausgezeichnete Oxford-Scores (maximal 60 Punkte) mit durchschnittlich 51,6 Punkten (20–60 Punkte). Dieses Ergebnis liegt deutlich über den veröffentlichten Oxford-Scores von unikondylären Knieprothesen der Oxford-Gruppe.

Die Langzeitergebnisse nach Umstellungsosteotomien zeigen eine große Variabilität

Wenige Daten gibt es über die Wiederaufnahme von körperlicher Arbeit oder sportlicher Aktivitäten. Das durchschnittliche postoperative Sportniveau nach Umstellungsosteotomien liegt im Allgemeinen etwa im Bereich vor der Operation [43]. Laut einer Metaanalyse der ESSKA (European Society of Sports Traumatology, Knee Surgery and Arthroscopy) üben Patienten mit Umstellungsosteotomien im Vergleich zu unikondylären und totalen Knieprothesen deutlich häufiger Sportarten aus (noch nicht veröffentlichte Daten). Die zahlreichen zusätzlichen Faktoren erfordern jedoch eine differenzierte Auswertung, die derzeit noch nicht ausreichend möglich ist.

Verschiedene ► **Prognosefaktoren** für das Langzeitergebnis konnten in einer Analyse von 217 Patienten mit einer durchschnittlichen Beobachtungszeit von 9 Jahren herausgearbeitet werden [8] (◘ **Tab. 5**). Das postoperative Korrekturergebnis zeigte bei idealen Winkelverhältnissen (femorotibialer Winkel 179–184°) nur in 2% Fehlschläge, und das funktionelle Ergebnis war in 75% der Fälle gut und sehr gut. Eine radiologische Verschlechterung des Gelenkspalts trat in nur 8% medial und in 7% lateral auf. Dieser Unterschied war zu Über- oder Unterkorrekturen statistisch signifikant ($p<0{,}01$), was auch von anderen Autoren in Langzeitstudien bestätigt werden konnte [20, 27].

► **Prognosefaktoren**

Die konstitutionelle Tibia vara mit typischer metaphysäre Varusdeformität an der proximalen Tibia wurde als ► **„tibial bone varus angle" (TBVA)** beschrieben [8, 9, 39] (◘ **Abb. 1d**). Patienten mit einem TBVA>5° zeigten nach valgisierenden Tibiaosteotomien signifikant bessere Ergebnisse als solche mit einem normalen TBVA. Die Annahme, dass es sich bei den Patienten mit Varusknien und normalem TBVA lediglich um einen Knorpelverschleiß im medialen Kompartment handelt, ist jedoch nicht richtig. In einer eigenen Untersuchung an 100 konsekutiven Varusknien konnten wir zeigen, dass bei Patienten mit einer varischen mechanischen Ganzbeinachse und einem normalen TBVA die Deformität nicht an der Tibia, sondern am Femur liegt [22]. Dabei korrelierte der normale TBVA (<5°) gut mit einem normalen MPTW (85–90°) nach Paley. Die häufige Varusfehlstellung des Femurs (LDFW>90°) wird bei der ausschließlichen Verwendung des TBVA an kurzen Röntgenbil-

► **„tibial bone varus angle" (TBVA)**

Die TBVA-Analyse sollte heutzutage durch die Deformitätenanalyse nach Paley mit LDFW und MPTW ergänzt werden

► **Präoperativer Knorpelschaden**

dern jedoch nicht erkannt. Bei den Fällen mit normalem TBVA (<5°) und Tibiaosteotomie erfolgte die Osteotomie daher an der falschen Stelle mit der Folge einer pathologischen Gelenklinie (s. oben) und schlechten klinischen Ergebnissen. Aus diesem Grund sollte heute der TBVA durch die Deformitätenanalyse nach Paley mit LDFW und MPTW ergänzt werden [9, 22, 36].

Der ► **präoperative Knorpelschaden** im betroffenen Kompartment spielte innerhalb der ersten 6 Jahre keine wesentliche Rolle [8]. Die klinischen Ergebnisse waren jedoch danach bei Patienten mit höhergradigem Knorpelschaden als Ausgangsbefund signifikant schlechter (3,5-fach höhere Fehlschlagrate) [27]. Kontrovers wird die Rolle des Knorpelschadens im lateralen Kompartment diskutiert [48]. Eine klare Richtlinie, bis zu welchem Knorpelschaden eine valgisierende Umstellung noch sinnvoll ist, lässt sich derzeit aus der Literatur nicht erkennen. Eine Anpassung des Korrekturausmaßes in Abhängigkeit des lateralen Knorpelschadens scheint jedoch sinnvoll [48].

Das Lebensalter zum Zeitpunkt der Operation scheint einen wesentlichen Einfluss auf das Langzeitergebnis zu haben

Das Lebensalter zum Zeitpunkt der Operation scheint einen wesentlichen Einfluss auf das Langzeitergebnis zu haben. Patienten jünger als 50 Jahre zeigten in verschiedenen Studien signifikant bessere Überlebensraten als ältere Patienten [8].

Ein weiterer Patientenfaktor für die Prognose stellt das Übergewicht dar. In der oben beschriebene Studie von Bonnin et al. [8] wirkte sich jedoch nur ein Übergewicht >30% über dem Normalgewicht als negativer Prognosefaktor für das klinische Ergebnis aus (gute und sehr gute Ergebnisse 20% vs. 56% nach 10 Jahren) [8].

Die kniegelenknahen Umstellungsosteotomien stellen heutzutage eine wichtige Alternative zur unikondylären Schlittenprothese dar

Die Langzeitergebnisse der Umstellungsosteotomien liegen insgesamt deutlich unter denen nach unikondylärer Schlittenprothese [6]. Neuere Ergebnisse mit entsprechender Berücksichtigung der in diesem Artikel beschriebenen Biomechanik, Patientenauswahl, Planung, intraoperativen Technik und sicherer Osteosynthese ergaben jedoch nicht nur kurz- und mittelfristig [4, 30], sondern auch langfristig [5] sehr viel versprechende Resultate. Mit diesen neuen Techniken stellen die kniegelenknahen Umstellungsosteotomien eine wichtige Alternative zur unikondylären Schlittenprothese dar. Besonders bei jungen und aktiven älteren Patienten sollte immer zuerst eine Umstellungsosteotomie in Erwägung gezogen werden.

Fazit für die Praxis

Mit einem neuen Gesamtkonzept für kniegelenknahe Umstellungsosteotomien unter Einbeziehung biomechanischer Grundlagen, der richtigen Patientenauswahl, individueller Planung, standardisierter Operationstechnik, sicherer Osteosynthese und frühfunktioneller Mobilisierung lassen sich sehr gute mittel- bis langfristige Ergebnisse erzielen. Die Patientenauswahl sollte dabei standardisiert erfolgen. Die biomechanischen Grundlagen für die Umstellungsosteotomie am Kniegelenk lassen sich didaktisch mit 5 Parametern beschreiben. Neben der Analyse der mechanischen Achsen in der Frontalebene müssen auch der Ort der Deformität, die Gelenklinie, die sagittale Ebene, das patellofemorale Gelenk und eventuelle Rotationsfehlstellungen des Beines berücksichtigt werden. Eine übungsstabile Osteosynthese am Ort der Deformität erlaubt deren anatomische Rekonstruktion und eine frühfunktionelle Mobilisierung. Mit diesem Konzept kann die Indikationsstellung für kniegelenknahe Osteotomien für Monokompartmentarthrosen wieder großzügiger gestellt werden. Darüber hinaus bietet sich bei Patienten mit Achsfehlstellungen und gleichzeitig notwendiger Meniskus-, Knorpel- und Bandchirurgie der ein- oder zweizeitige Kombinationseingriff nach diesem Konzept an.

Korrespondierender Autor

Univ. Doz. Dr. S. Hofmann

Department Endoprothetik, Orthopädische Abteilung,
Allgemeines und Orthopädisches LKH Stolzalpe
A-8852 Stolzalpe
hofmann.siegfried@aon.at

Interessenkonflikt. Der korrespondierende Autor weist auf folgende Beziehung/en hin: Die Autoren sind Berater der Firma Synthes, und die gezeigten Patienten sind teilweise mit Produkten der Firma Synthes versorgt worden. Trotzdem ist die Präsentation des Themas unabhängig, und die Autoren versichern, in keiner Weise finanzielle Unterstützung für diesen Beitrag erhalten zu haben.

Literatur

1. Agneskirchner J, Lobenhoffer P (2007) Osteotomie und Bandinstabilität: Slope-Korrekturen und Kombinationseingriffe am Kniegelenk In: Lobenhoffer P, Agneskircher J, Galla M (Hrsg) Kniegelenksnahe Umstellungsosteotomien. Thieme, Stuttgart, S 79–88
2. Agneskirchner J, Hurschler C, Stukenborg-Colsman C et al (2004) Effect of high tibial flexion osteotomy on cartilage pressure and joint kinematics: a biomechanical study in human cadaveric knees. Arch Orthop Trauma Surg 3:3–9
3. Amis AA (2007) Current concepts on anatomy and biomechanics of patellar stability. Sports Med Arthrosc 15:48–56
4. Babis GC, An KN, Chao EY et al (2002) Double level osteotomy of the knee: a method to retain joint-line obliquity. Clinical results. J Bone Joint Surg Am 84-A:1380–1388
5. Babis GC, An KN, Chao EY et al (2008) Upper tibia osteotomy: long term results – realignment analysis using OASIS computer software. J Orthop Sci 13:328–334
6. Baur W, Honle W, Schuh A (2005) Proximal tibial osteotomy for osteoarthritis of the knee with varus deformity. Operat Orthop Traumatol 17:326–344
7. Bonin N, Ait Si Selmi T, Dejour D, Neyret P (2004) Kniegelenknahe Flexions- und Extensionsosteotomien beim Erwachsenen. Orthopäde 33:193–200
8. Bonnin M, Chambat P (2004) Der Stellenwert der valgisierenden, zuklappenden Tibiakopfosteotomie bei der medialen Gonarthrose. Orthopäde 33:135–142
9. Brinkman JM, Lobenhoffer P, Agneskirchner JD et al (2008) Osteotomies around the knee: patient selection, stability of fixation and bone healing in high tibial osteotomies. J Bone Joint Surg Br 90:1548–1557
10. Coventry MB, Ilstrup DM, Wallrichs SL (1993) Proximal tibial osteotomy. A critical long-term study of eighty-seven cases. J Bone Joint Surg Am 75:196–201
11. Dejour D, Walch G, Nove-Josserand L, Guir C (1994) Factors of patellar instability: an anatomical radiographic study. Knee Surg Sports Traumatol Arthrosc 2:19–26
12. Felson DT, Chaisson CE, Hill CL et al (2001) The association of bone marrow lesions with pain in knee osteoarthritis. Ann Intern Med 134:541–549
13. Franco V, Cipolla M, Gerullo G et al (2004) Öffnende Keilosteotomie des distalen Femurs beim Valgusknie. Orthopäde 33:185–192
14. Freiling D, Lobenhoffer P, Staubli A (2008) Die varisierende schließende Femurosteotomie zur Behandlung der Valgusgonarthrose am Kniegelenk. Arthroskopie 21:6–14
15. Frey P, Muller M, Munzinger U (2008) Closing-wedge high tibial osteotomy with a modified Weber technique. Operat Orthop Traumatol 20:75–88
16. Gaasbeek R, Sonneveld H, Van Heerwaarden R (2006) Distal tuberosity osteotomy in open wedge high tibial osteotomy can prevent patella infera: a new technique. Knee 11:457–461
17. Geiger F, Sabo D (2004) Tibiakopfumstellung mittels Fixateur externe. Orthopäde 33:161–169
18. Hankemeier S, Paley D, Pape HC et al (2004) Die kniegelenknahe Focal-dome-Osteotomie. Orthopäde 33:170–177
19. Heller M, Taylor W, Perka C, Duda G (2003) The influence of alignment on the musculo-skeletal loading conditions at the knee. Langenbecks Arch Surg 388:291–297
20. Hernigou P, Medevielle D, Debeyre J, Goutallier D (1987) Proximal tibial osteotomy for osteoarthritis with varus deformity. A ten to thirteen-year follow-up study. J Bone Joint Surg Am 69:332–354
21. Hofmann S, Pietsch M (2007) Biomechanische Grundlagen und Indikationen bei der kniegelenksnahen Osteotomie. Arthroskopie 20:16–24
22. Hofmann S, Van Heerwaarden R (2007) Allgemeine Patientenauswahl und Indikationen zu Doppelosteotomien. Orthop Prax 3:143–146
23. Hooper G, Leslie H, Burn J et al (2005) Oblique upper tibial opening wedge osteotomy for genu varum. Operat Orthop Traumatol 17:662–673
24. Hsu RW, Himeno S, Coventry MB, Chao EY (1990) Normal axial alignment of the lower extremity and load-bearing distribution at the knee. Clin Orthop 255:215–227
25. Imhoff AB, Linke RD, Agneskirchner J (2004) Korrekturosteotomie bei Primary-Varus, Double-Varus- und Triple-Varus-Knieinstabilität mit Kreuzbandersatz. Orthopäde 33:201–207
26. Jakob RP, Jacobi M (2004) Die zuklappende Tibiakopfosteotomie in der Behandlung der unikompartimentären Arthrose. Orthopäde 33:143–152
27. Jenny JY, Tavan A, Jenny G, Kehr P (1998) Long-term survival rate of tibial osteotomies for valgus gonarthrosis. Rev Chir Orthop Reparatrice Appar Mot 84:350–357
28. Kim SJ, Koh YG, Chun YM et al (2009) Medial opening wedge high-tibial osteotomy using a kinematic navigation system versus a conventional method: a 1-year retrospective, comparative study. Knee Surg Sports Traumatol Arthrosc 17:128–134
29. König U, Widmer H, Friederich NF (2004) Stellenwert der Tibiavalgisationsosteotomie in der Knorpelchirurgie. Arthroskopie 17:234–238
30. Lobenhoffer P, Agneskirchner J, Zoch W (2004) Die öffnende valgisierende Osteotomie der proximalen Tibia mit Fixation durch einen medialen Plattenfixateur. Orthopäde 33:153–160
31. Lobenhoffer P, Agneskirchner J, Galla M (2007) Kniegelenksnahe Osteotomien. Thieme, Stuttgart
32. Lobenhoffer P, Van Heerwaarden RJ, Staubli AE et al (2008) Osteotomies around the knee. AO Publishing, Davos
33. Marti RK, Van Heerwaarden RJ (2008) Osteotomies for posttraumatic deformities. Thieme, Stuttgart
34. Müller W (2001) Osteotomies around the knee. Instr Course Lect Efort 2001:34–39
35. Newmann J, Pydisetty R, Ackroyd CE (2009) Unicompartemental or total knee replacement: the 15-year results of a prospective randomised controlled trial. J Bone Joint Surg Am 75:483–498
36. Paley D, Pfeil C (2000) Prinzipien der kniegelenksnahen Deformitätenkorrektur. Orthopäde 29:18–38
37. Paley D, Herzenberg JE, Tetsworth K et al (1994) Deformity planning for frontal and sagittal plane corrective osteotomies. Orthop Clin North Am 25:425–465
38. Paley D, Maar DC, Herzenberg JE (1994) New concepts in high tibial osteotomy for medial compartment osteoarthritis. Orthop Clin North Am 25:483–498
39. Pape D, Seil R, Adam F et al (2004) Bildgebung und präoperative Planung der Tibiakopfosteotomie. Orthopäde 33:122–134
40. Pfeil J, Hasch E (2005) Umstellungsosteotomien am Kniegelenk. Z Orthop Ihre Grenzgeb 143:R43–R64
41. Pietsch M, Hofmann S (2006) Wertigkeit der radiologischen Bildgebung beim Knieglenk für den Orthopäden. Radiologe 46:55–64
42. Rand JA, Neyret P (2005) ISAKOS meeting on managment of osteoarthritis of the knee prior to total knee arthroplasty. ISAKOS, Hollywood, FL, pp 1–8
43. Salzmann GM, Ahrens P, Naal FD et al (2009) Sporting activity after high tibial osteotomy for the treatment of medial compartment knee osteoarthritis. Am J Sports Med 37:312–318
44. Saragaglia D, Mercier N, Colle PE (2009) Computer-assisted osteotomies for genu varum deformity: which osteotomy for which varus? Int Orthop 24–30
45. Stahelin T, Hardegger F (2004) Inkomplette, suprakondyläre Femurosteotomie. Orthopäde 33:178–184
46. Staubli AE, De SC, Babst R, Lobenhoffer P (2003) TomoFix: a new LCP-concept for open wedge osteotomy of the medial proximal tibia – early results in 92 cases. Injury [Suppl 2] 34:55–62
47. Strecker W (2006) Planning analysis of knee-adjacent deformities. I. Frontal plane deformities. Operat Orthop Traumatol 18:259–272
48. Strecker W, Dickschas J, Harrer J, Muller M (2009) Arthroskopie vor kniegelenksnahen Umstellungsosteotomien. Orthopäde 38:263–268
49. Van Heerwaarden R, Van Der Haven J, Kooijman M, Wymenga A (2003) Derotation osteotomy for correction of congenital rotational lower limb deformitities in adolscents and adults. Surg Techn Orthop Traumatol 55:575–585
50. Van Heerwaarden R, Wagenaar F, Hofmann S (2006) Doppelosteotomien von Femur und Tibia. In: Lobenhoffer P, Agneskircher J, Galla M (Hrsg) Kniegelenksnahe Umstellungsosteotomien. Thieme, Stuttgart, S 107–118
51. Wiehe R, Becker U, Bauer G (2007) Computer assistierte Open Wedge Osteotomie. Z Orthop Unfall 145:441–447

CME-Fragebogen

Bitte beachten Sie:
- Antwortmöglichkeit nur online unter: **CME.springer.de**
- Die Frage-Antwort-Kombinationen werden online individuell zusammengestellt.
- Es ist immer nur eine Antwort möglich.

Hinweis für Leser aus Österreich und der Schweiz
Österreich: Gemäß dem Diplom-Fortbildungs-Programm (DFP) der Österreichischen Ärztekammer werden die auf CME.springer.de erworbenen CME-Punkte hierfür 1:1 als fachspezifische Fortbildung anerkannt.
Schweiz: Der Orthopäde ist durch die Schweizerische Gesellschaft für Orthopädie mit 1 Credit pro Modul anerkannt.

Welche Kriterien gehören nicht zur Beurteilung der frontalen Beinachsen?
- ☐ Lateraler distaler Femurwinkel (LDFW).
- ☐ Ganzbeinachse.
- ☐ Durchtrittspunkt der Tragelinie am Tibiaplateau.
- ☐ Anatomischer proximaler posteriorer Tibiawinkel (aPPTW).
- ☐ Gelenkspaltweite.

Die Gelenklinie beim normalen Kniegelenk verläuft ...
- ☐ durch das Zentrum des Knies.
- ☐ medial vom Zentrum des Knies.
- ☐ lateral vom Zentrum des Knies.
- ☐ mit einem nach lateral offenen Winkel.
- ☐ in 3° Varusstellung.

Ein nicht idealer Patient für eine Umstellung ist ...
- ☐ der aktive Patient mittleren Alters.
- ☐ ein Patient mit präarthrotischer Deformität.
- ☐ ein Patient mit Beugekontraktur >25°.
- ☐ Frauen und Männer mit Monokompartmentarthrose.
- ☐ ein Patient mit BMI (Body-Mass-Index) <30.

Zur bildgebenden Standardabklärung gehören ...
- ☐ Computertomographie.
- ☐ Stressröntgenaufnahme.
- ☐ Ganzbeinröntgenaufnahme im Stehen.
- ☐ Szintigraphie.
- ☐ bildwandlergezielte seitliche Röntgenuntersuchung.

Das angestrebte Korrekturziel ist nicht ...
- ☐ die Entlastung des betroffenen Kompartments.
- ☐ abhängig von der Begleitpathologie.
- ☐ Überkorrektur in Valgus beim Varusknie.
- ☐ Überkorrektur in Varus beim Valgusknie.
- ☐ abhängig von der Deformität.

Welche Aussage ist richtig? Eine Doppelosteotomie ist sinnvoll, wenn ...
- ☐ die Deformität an Femur und Tibia lokalisiert ist.
- ☐ die Korrektur mit 2 Osteotomien leichter erreicht wird.
- ☐ die Gelenklinie präoperativ pathologisch ist.
- ☐ die Gelenklinie sonst postoperativ horizontal stehen würde.
- ☐ der Gelenkspaltwinkel präoperativ pathologisch ist.

Eine Tibiaosteotomie ist nicht sinnvoll bei ...
- ☐ Frauen mit kosmetischen Ansprüchen.
- ☐ Männern mit sportlichen Ansprüchen.
- ☐ isolierten Deformitäten am Femur.
- ☐ großen Deformitäten an der Tibia.
- ☐ ausgedehnten Begleitschäden.

Vorteile der aufklappenden Tibiaosteotomie sind ...
- ☐ bessere Schmerzerleichterung.
- ☐ weniger Gefäßverletzungen.
- ☐ kostengünstigere Osteosynthese.
- ☐ bessere Planbarkeit der Korrektur.
- ☐ keine Deformierung der proximalen Tibiaform.

Femurosteotomien sind nicht sinnvoll bei ...
- ☐ Valgusfehlstellungen am Femur.
- ☐ Valgusfehlstellungen an der Tibia.
- ☐ Patella baja.
- ☐ pathologischer Gelenklinie präoperativ.
- ☐ normalem MPTW (medialem proximalem Tibiawinkel).

Welche Aussage ist korrekt? Prognosefaktoren für das Ergebnis sind ...
- ☐ präoperative Deformität.
- ☐ sportliche Ansprüche.
- ☐ Arthroskopien in der Anamnese.
- ☐ postoperative frontale Beinachse.
- ☐ Geschlecht des Patienten.

Diese Fortbildungseinheit ist 12 Monate auf **CME.springer.de** verfügbar. Den genauen Einsendeschluss erfahren Sie unter **CME.springer.de**

Mitmachen, weiterbilden und CME-Punkte sichern durch die Beantwortung der Fragen im Internet unter CME.springer.de